

TAPLICAÇÃO DO ENSAIO RESTAURADOR (MOCK UP) NO PLANEJAMENTO DE REABILITAÇÕES ESTÉTICAS

**APPLICATION OF THE RESTORATION TEST (MOCK UP)
IN PLANNING AESTHETIC REHABILITATIONS**

Fabiana Regina da Silva Campos

Graduanda em Odontologia do Centro Universitário São José

Thaiane Henriques dos Santos

Graduanda em Odontologia do Centro Universitário São José

Luiz Otávio R. Garcia

Professor do Curso de Odontologia do Centro Universitário São José

RESUMO

A odontologia estética está em constante evolução devido a grande procura e realização de tratamentos nessa área. Pacientes estão buscando cada vez mais por procedimentos odontológicos estéticos que permitam um sorriso mais harmônico. Ao realizar um tratamento estético é imprescindível o estabelecimento de um correto diagnóstico e um adequado planejamento para obtenção de excelentes resultados finais. Uma das formas para a realização de um planejamento com previsibilidade do resultado é a utilização de um ensaio restaurador (mock up) que permite a visualização antecipada de um esboço do resultado, facilitando assim a comunicação entre o cirurgião dentista e o paciente em relação ao resultado esperado. O presente trabalho tem por objetivo apresentar uma revisão literatura sobre o ensaio restaurador (mock up), avaliando sua importância dentro de um planejamento restaurador estético.

Palavras-chave: estética dentária, mock up e planejamento de reabilitação estética.

ABSTRACT

Aesthetic dentistry is constantly evolving due to the great demand and the realization of treatments in this area. Patients are increasingly looking for aesthetic dental procedures that allow a more harmonious smile. When performing an aesthetic treatment, it is essential to establish a correct diagnosis and adequate planning to obtain excellent final results. One of the ways to carry out planning with predictability of the result is the use of a restorative test (mock up) that allows the preview of an outline of the result in advance, thus facilitating the communication between the dentist and the patient regarding the result expected. The present work aims to present a literature review on the restorative test (mock up), evaluating its importance within an aesthetic restorative planning.

Key-words: dental aesthetic dental, mock up, aesthetic rehabilitation planning.

INTRODUÇÃO

A odontologia estética está em constante evolução técnica e científica devido a grande procura e realização de tratamentos nessa área. Pacientes estão buscando cada vez mais por procedimentos odontológicos estéticos que permitam um sorriso mais harmônico. A reabilitação do sorriso pode envolver técnicas de clareamento dentário, tratamentos ortodônticos, cirurgias periodontais, reabilitações protéticas, restaurações adesivas diretas e/ou indiretas com diferentes materiais, dentre eles a resina composta e/ou cerâmicas, visando sempre a naturalidade de um sorriso. (BARROS, et al 2015).

As facetas cerâmicas apresentam uma alternativa restauradora estética onde tem se destacado em funções de suas excelentes propriedades ópticas, longevidade e previsibilidade do resultado (CARDOSO, et al 2011.)

Conseguimos recuperar formato, tamanho e função quando necessário, estética satisfatória, autoestima do paciente e um melhor convívio social frente a uma sociedade extremamente competitiva nos dias atuais. (CONCEIÇÃO, 2009.)

O cirurgião dentista ao planejar as futuras facetas cerâmicas deve levar em consideração as expectativas do paciente, a aceitação pelo próprio e as diversas opções de tratamento. (HIGASHI, et al 2006).

O plano de tratamento deve ser realizado de modo que permita prospectar um bom prognóstico, tanto a médio quanto à longo prazo, contemplando não somente a questão estética, como também, considerando os aspectos biológicos e funcionais. Nenhum tipo de tratamento poderá ter êxito sem o estabelecimento de um correto diagnóstico e adequado planejamento. Esta etapa é, provavelmente, uma das mais importantes e imprescindíveis para obtenção de excelência nos resultados finais. (BARATIERI, 2002).

O enceramento diagnóstico nos permite ter uma melhor previsibilidade no tratamento, por meio do ensaio restaurador (mock up), onde podemos confeccionar provisórios (diretos com resina composta ou indiretos com resina bis-acrílica) e peças definitivas em cerâmica, seguindo o mesmo padrão estético. (CALIXTO, et al 2011).

Diante desse contexto, o presente trabalho tem por objetivo geral apresentar uma revisão de literatura sobre o ensaio restaurador (mock up), avaliando sua importância dentro de um planejamento restaurador estético, bem como suas possibilidades de execução, descrevendo os passos e a importância de cada item. Enquanto os objetivos específicos são identificar as indicações, contra indicações, vantagens, desvantagens e a importância do ensaio restaurador (mock up) como ferramenta de diagnóstico e planejamento do tratamento reabilitador estético e descrever as técnicas de confecção do ensaio restaurador.

O estudo se justifica e é relevante porque reconhece que as facetas cerâmicas têm se tornado um procedimento estético muito comum, porém o planejamento apresenta muitas complicações.

Este trabalho pautou-se de buscas por artigos científicos na língua portuguesa e inglesa, utilizando às bases de dados eletrônicas Google Acadêmico. Foram selecionados 25 artigos. As palavras chaves para pesquisa foram selecionadas listando as combinações a seguir: estética dentária; mock up; planejamento de reabilitação estética. A análise documental foi embasada nos livros da biblioteca do Centro Universitário São José, trabalhos acadêmicos de monografia, pós-graduação e doutorado, publicados no período de 2002 – 2020.

FUNDAMENTAÇÃO TEÓRICA

Uma sequência de procedimentos pode ser feita para elaboração de um planejamento estético individualizado. Para realização desse planejamento, um exame clínico bem detalhado deve ser feito, sendo complementado com solicitação de fotografias, radiografias e modelos de estudo. (HIGASHI, et al 2006).

FOTOGRAFIA DIGITAL

A obtenção de fotografias em diferentes ângulos são um excelente dispositivo para auxiliar o profissional no planejamento das restaurações estéticas, permitindo a visualização da face, do sorriso e do contorno de lábios do paciente, favorecendo a confecção de restaurações personalizadas. Além de auxiliar na decisão quanto à cor e a forma das peças protéticas, sendo um excelente meio de comunicação com o laboratório de prótese. Atualmente, com a evolução das câmeras digitais e das câmeras dos celulares, esta etapa está bastante facilitada, devido a visualização e transmissão quase imediata das imagens registradas. (HIGASHI, et al 2006; MAGNE, BELSER 2003).

Para uma análise estética dos dentes anteriores, algumas fotografias podem ser padronizadas. Desta forma, oito fotos deverão ser realizadas.

- 1- Lábio em repouso e a boca entreaberta, para avaliar a exposição dos incisivos superiores; (figura 1).
- 2- Lábio em repouso e a boca entreaberta, para a visualização do posicionamento dos dentes e do volume dos lábios; (figura 2).
- 3- Sorriso frontal, de pré a pré molar, utilizada para observar a altura e largura do sorriso; inter-relação das bordas incisais dos dentes superiores com o lábio inferior; (figura 3).
- 4- Dentes em MIH (máxima intercuspidação habitual), de canino a canino com auxílio de um afastador de lábios, para avaliar o posicionamento e simetria entre os dentes anteriores; (figura 4).
- 5- Com auxílio de um afastador de lábios e um fundo escuro, permitem avaliar as formas e os contornos dentais e verificar as proporções entre os dentes anteriores. 3 tomadas fotográficas: frente, lado direito e lado esquerdo. (figura 5, 6, 7).
- 6- Fotografia em "close-up" dos incisivos superiores para registro de pequenos detalhes, como textura, definição dos mamelos, cristas marginais e áreas de translucidez, presentes principalmente nos dentes de pacientes jovens. (figura 8). (HIGASHI, et al 2006).

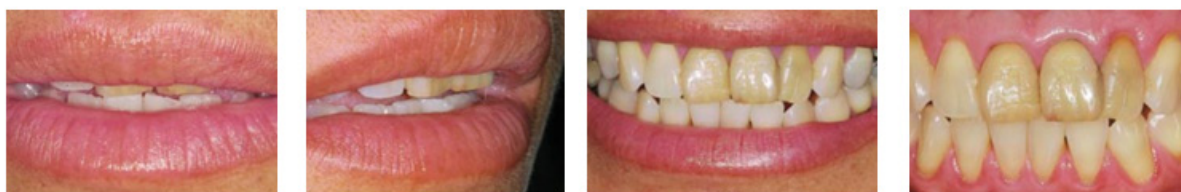

Figura 1 Figura 2 Figura 3 Figura 4 (HIGASHI, et al 2006).

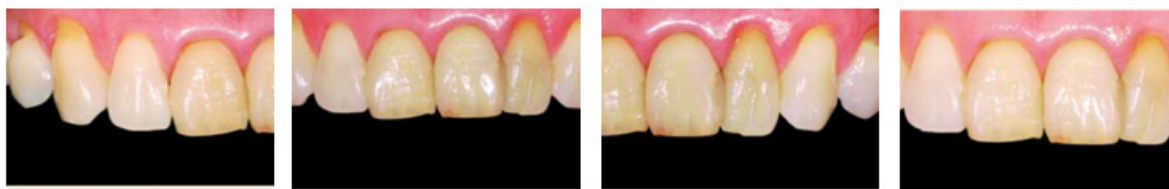

Figura 5 Figura 6 Figura 7 Figura 8 (HIGASHI, et al 2006).

RADIOGRAFIA

Aliado ao exame clínico, a requisição de exame radiográfico periapical é uma documentação extremamente importante, pois possibilita a avaliação de possíveis lesões cáries, acompanhamento de restaurações ou próteses antigas, situação endodôntica e saúde periodontal do paciente. (CALIXTO, L R. et al 2011; HIGASHI, et al 2006).

MODELO DE ESTUDO E ENCERAMENTO DIAGNÓSTICO

A obtenção de modelos de estudos da arcada superior e inferior possibilita a visão tridimensional dos dentes e tecidos adjacentes, impossível de se obter clinicamente. Através dele, será possível a análise de posicionamento, inclinações, formas dentais e relações dos dentes em conjunto e com os seus antagonistas, além de detalhes gengivais. (CONCEIÇÃO, 2005; HIGASHI, et al 2006).

O enceramento diagnóstico, através de um fluxo convencional, híbrido ou digital, torna-se uma etapa fundamental, pois ele é o primeiro contato do paciente com o tratamento proposto, permitindo que os pacientes possam visualizar todas as possíveis modificações que podem ser realizadas em seu sorriso. Através do enceramento diagnóstico que se pode ter uma melhor previsibilidade no tratamento. A partir dele é possível executar o ensaio restaurador (mock up), confeccionar provisórios e peças definitivas seguindo o mesmo padrão anatômico. (CALIXTO, et al 2011).

Existem diversas técnicas de enceramento diagnóstico na literatura, dentre elas, a técnica de enceramento progressivo ou convencional. Essa técnica deve ser realizada sobre os modelos de estudo, posteriormente montados em articulador semi ajustável (ASA), onde os dentes são esculpidos por meio de gotejamento de cera e escultura manual. A partir desse enceramento determina-se a forma, posição e proporção das futuras próteses definitivas. (MEIRELLES et al 2013).

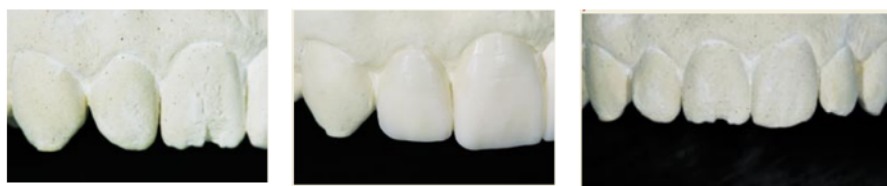

Figura 9 Figura 10 Figura 11 - Enceramento diagnóstico para redefinição da morfologia dos dentes a serem restaurados. (HIGASHI, et al 2006).

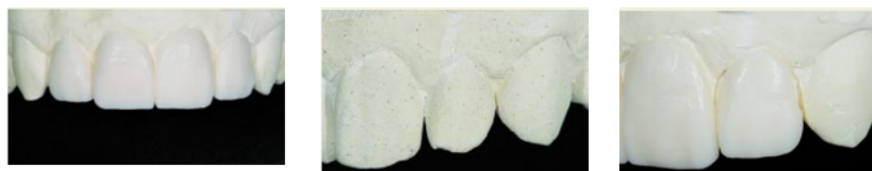

Figura 12 Figura 13 Figura 14 - Enceramento diagnóstico para redefinição da morfologia dos dentes a serem restaurados. (HIGASHI, et al 2006).

No entanto, a tecnologia está transformando cada vez mais a forma como a odontologia é realizada. A cera e a moldagem estão evoluindo para softwares e cliques do mouse. Algumas ferramentas estão disponíveis para auxiliar no planejamento, como por exemplo os processos de design assistido por computador dentre eles, o DSD - Digital Smile Design e manufatura auxiliada por computador - CAD / CAM, transformando o que antes eram tarefas manuais em métodos mecanizados mais fáceis, rápidos, baratos e previsíveis. (COACHMAN & CALAMITA, 2012; SANCHO-PUCHADES et al, 2015). Estas tecnologias aplicadas à odontologia deram ao clínico, uma vasta diversidade de ferramentas para lidar com cenários clínicos. (COACHMAN C, et al 2020).

Considerando a natureza complexa e subjetiva da estética, uma materialização objetiva de todos esses parâmetros é imprescindível. O enceramento diagnóstico é uma ferramenta útil para atingir o objetivo de uma materialização objetiva. Melhora a comunicação entre o paciente, o clínico e o técnico, além de fornecer uma representação tridimensional do resultado da tentativa de tratamento proposto. (SANCHO-PUCHADES et al, 2015)

Essas ferramentas de softwares oferecem vários formatos de dentes diferentes categorizados conforme os parâmetros como tamanho, idade do paciente ou fenótipo. Além disso, dentes reais podem ser usados como uma referência para gerar propostas de morfologia dentária, podendo ser posteriormente modificadas e adaptadas às situações individuais do paciente. O tempo de trabalho é reduzido eliminando o trabalho manual mecânico necessário para as técnicas convencionais de enceramento. (SANCHO-PUCHADES et al, 2015).

Com o uso da "ferramenta de adição" do software de design, o volume e a forma de um dente podem ser alterados gradualmente na tela e até mesmo corrigidos quantas vezes forem necessárias. . Podendo cada etapa do processo ser reversível e modificada em uma única forma, tornando o enceramento digital versátil e recuperável. (COACHMAN C, et al 2020).

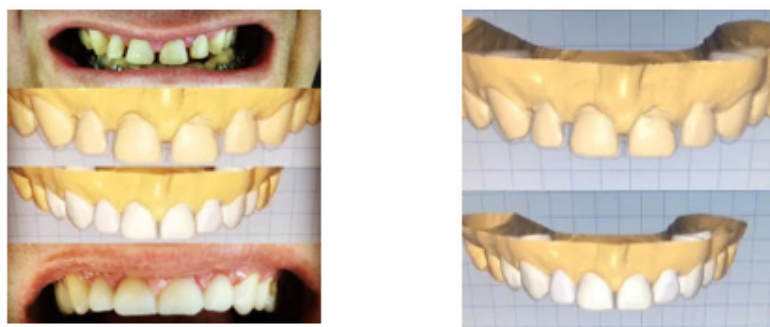


Figura 15 e Figura 16 – (Professor Luiz Otávio)

O planejamento realizado com DSD – Digital Smile Design é feito através de colocação de linhas e desenhos digitais sobre fotos de face e intraorais do paciente, seguindo uma sequência específica para a melhor avaliação da relação estética entre dentes, gengiva, sorriso e face. (COACHMAN & CALAMITA, 2012).

É considerada uma técnica simples, não exigindo equipamentos e softwares especiais. Para a execução do DSD os autores usaram e recomendam o software Keynote (iWork, Apple), mas também é possível utilizar o software PowerPoint (Microsoft). As fotografias digitais básicas para o DSD podem ser feitas com equipamentos simples, como por exemplo, o celular. Três fotos são necessárias: foto de face com sorriso amplo e dentes entreabertos; foto de face em repouso; e foto intraoral do arco superior. (COACHMAN & CALAMITA, 2012, (COACHMAN C, et al 2020). (CAMALITA M, et al 2014)

O DSD é realizado em uma sequência de 10 etapas, sendo elas:

1. A confecção da cruz, onde 2 linhas são colocadas no centro do slide formando uma cruz. A foto facial é colocada atrás das linhas. (Figura 17).
2. A formação do arco facial digital, onde a foto facial é movimentada atrás das linhas até que uma posição esteticamente harmônica seja atingida. (Figura 18).
3. A análise do sorriso, onde a cruz é transferida para a região do sorriso, permitindo uma análise comparativa entre dentes e face. (Figura 19).
4. A simulação dental, onde as simulações podem ser feitas para melhorar o entendimento da posição/proporção ideal dos incisivos. (Figura 20).
5. A transferência da Cruz para a Imagem Intraoral: 3 linhas são utilizadas para transferir as linhas faciais para a foto intraoral e calibrá-la. Isso permitirá uma análise dentogengival efetiva em relação à face. (Figura 21).
6. A Proporção Dental: medir a relação largura-altura dental no slide é muito simples e permite uma análise da proporção atual e uma comparação com a proporção ideal. (Figura 22).
7. O desenho dental, onde o contorno dental pode ser inserido, podendo ser copiado de uma biblioteca de formas dentais para agilizar o processo. A partir desse momento, todos os desenhos deverão ser feitos de acordo com aquilo que queremos visualizar e/ou comunicar, não havendo uma regra, mas sim uma análise individualizada de cada caso. (Figura 23, 24 e 25).
8. Avaliação Estética Dentogengival: com a cruz facial, os desenhos sobrepostos e a foto intraoral, a visualização de problemas estéticos fica simplificada. (Figura 26 e 27).

9. Régua Digital: a régua digital pode ser calibrada sobre a foto, de forma a permitir a medição das relações importantes evidenciadas pelos desenhos. (Figura 28, 29, 30 e 31).

10. Transferência da Cruz para o Modelo: utilizando a régua digital e um paquímetro, podemos transferir a cruz facial para o modelo, guiando o enceramento de diagnóstico de forma a evitar problemas de desvio da linha média e inclinação do plano oclusal. (Figura 32, 33 e 34).



Figura 17, Figura 18, Figura 19 e Figura 20 - (COACHMAN & CALAMITA, 2012).

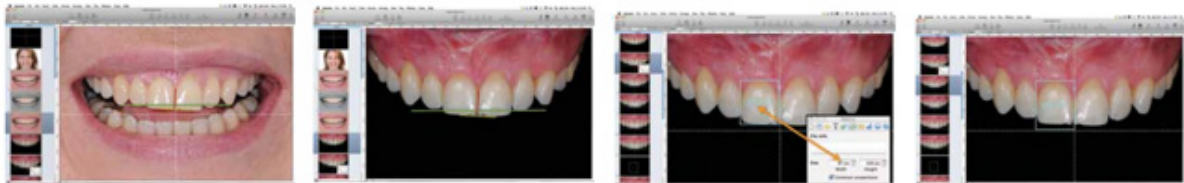


Figura 21, Figura 22, Figura 23 e Figura 24 - (COACHMAN & CALAMITA, 2012).

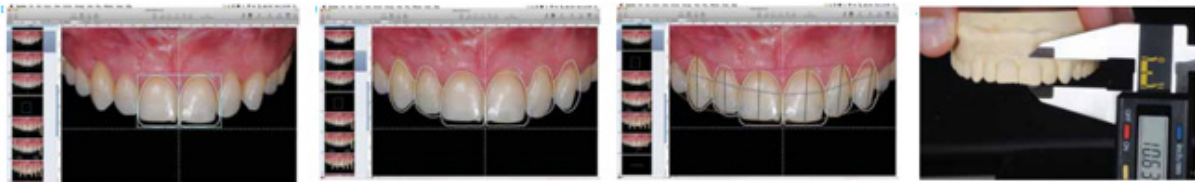


Figura 25, Figura 26, Figura 27 e Figura 28 - (COACHMAN & CALAMITA, 2012).

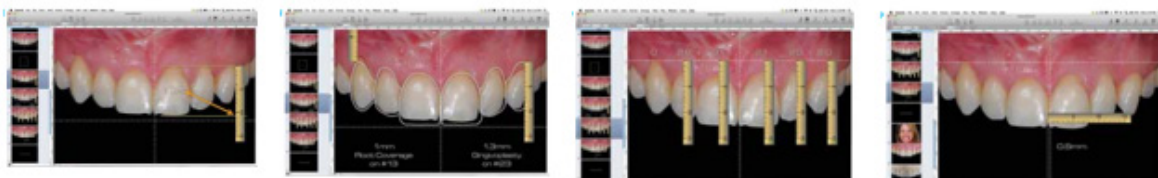


Figura 29, Figura 30, Figura 31 e Figura 32 - (COACHMAN & CALAMITA, 2012).

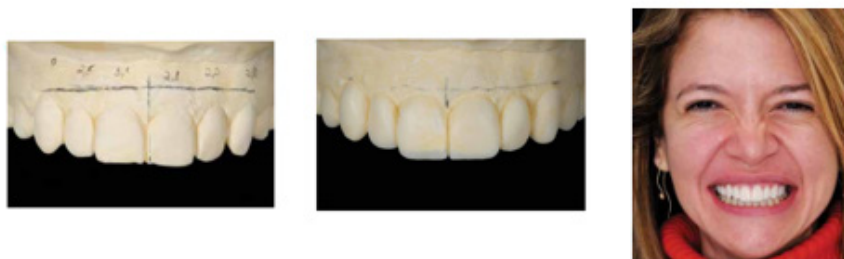

Figura 33, Figura 34 e Figura 35 - (COACHMAN & CALAMITA, 2012).

ENSAIO DIAGNÓSTICO INTRA ORAL OU MOCK UP

O mock up atua como ensaio restaurador transitório, referindo-se como uma técnica de "maquiagem" dos modelos de estudos, por meio de utilização de resina acrílica ou bisco acrílica, com finalidade de mostrar ao paciente o possível resultado do tratamento. O enceramento é muito interessante para os pacientes que não conseguem imaginar as possíveis modificações que podem ser alteradas no seu sorriso, facilitando assim a comunicação entre o cirurgião dentista e o paciente. O ensaio restaurador permite que o profissional trabalhe com maior previsibilidade do resultado final e com uma menor margem de erros em casos mais difíceis. (FARIAS-NETO et al 2015). Dependendo dos conhecimentos e habilidades do profissional, esta simulação pode ser realizada com resina composta fotopolimerizável inserida diretamente sobre os dentes. (HIGASHI, et al 2006).

PASSO A PASSO DAS TÉCNICAS DE ENSAIO RESTAURADOR

Técnica direta com resina composta

1. Pode ser realizado o enceramento diagnóstico prévio ou não;
2. Uso de afastador labial;
3. Isolamento relativo;
4. Limpeza e secagem do dentes;
5. Inserção de incrementos de resina composta baseado no enceramento diagnóstico;
6. Fotopolimerização após cada incremento;
7. Acabamento e polimento;
8. Ajuste oclusal;
9. Verificar se há interferência fonética.

Técnica Indireta com resina bisco acrílica

1. Moldagem inicial com alginato ou silicone e vazamento do molde com gesso;
2. Enceramento do modelo de estudo;
3. Moldagem do enceramento diagnóstico com silicone de condensação ou adição de uso laboratorial;
4. Recortar a guia de silicone seguindo o contorno dos dentes;
5. Posicionamento do afastador;
6. Isolamento relativo;
7. Limpeza e secagem dos dentes;
8. Preenchimento da guia de silicone com resina bisco acrílica. O preenchimento deve ser realizado de incisal para cervical para evitar a incorporação de bolhas;
9. Leva-se a matriz à boca do paciente em posição até a completa polimerização da resina (2 - 3 minutos). A matriz não pode ser pressionada para não haver deformação da forma;
10. Com um auxílio de uma sonda exploradora, remove-se o excesso de material;

11. Após polimerização, retira-se a matriz e removem-se os excessos grosseiros, com o ensaio diagnóstico em posição. Os excessos grosseiros devem ser removidos com lâmina de bisturi número 12 e o acabamento deve ser feito com discos de lixa;
12. Após acabamento e polimento, avaliação do paciente e do cirurgião-dentista;
13. Teste fonético para verificar se o mock-up interferiu nas funções de mastigação, fonação e deglutição;
14. Remoção do ensaio restaurador.

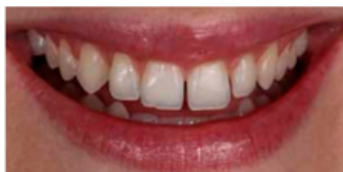

Figura 36 - Situação inicial de diastemas e deficiência de forma de alguns dentes. (CALIXTO, L R. et al 2011).

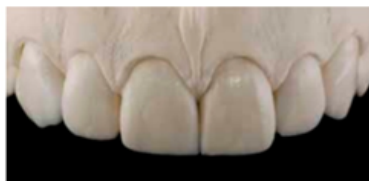

Figura 37- Enceramento diagnóstico (CALIXTO, L R. et al 2011).

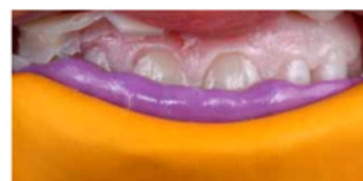

Figura 38- Mock-up realizado a partir do enceramento com resina bis-acrílica (Protemp 4 – Espe), simulando o provável resultado final do tratamento (CALIXTO, L R. et al 2011).

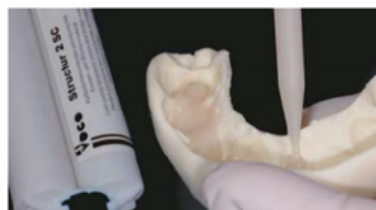

Figura 42 - Preenchimento da matriz de silicone com a resina bis acrílica Structur 2SC -VOCO (SILVA, T B et al 2009).

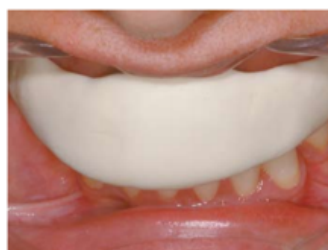

Figura 43 - Posicionamento da matriz/resina bis-acryl na boca (SILVA, T B et al 2009).

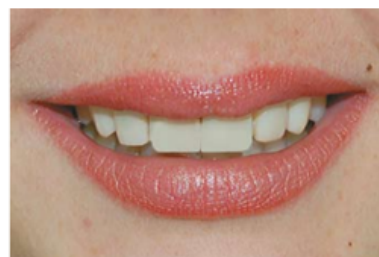

Figura 44 – Sorriso após o “mock up” (SILVA, T B et al 2009).

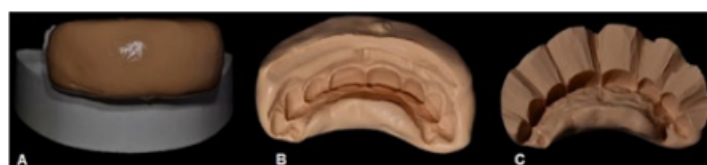


Figura 45 - Confeção do mock-up: A: Moldagem do modelo encerado com silicone por adição; B: Obtenção do molde de silicone; C: Recorte do molde a nível cervical. (REIS, G R et al, 2018).

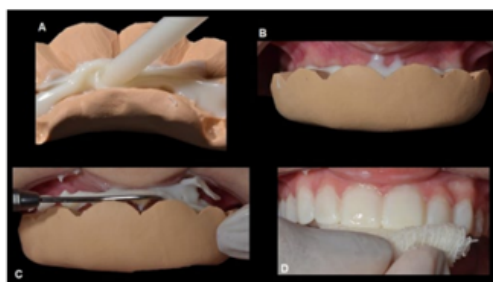


Figura 46 - A: Inserção da resina bis-acrólica no molde de silicone; B: Molde posicionada na boca; C: Remoção dos excessos com sonda exploradora; D. Polimento da resina bis-acrólica com gase embebida em álcool. (REIS, G R et al, 2018).

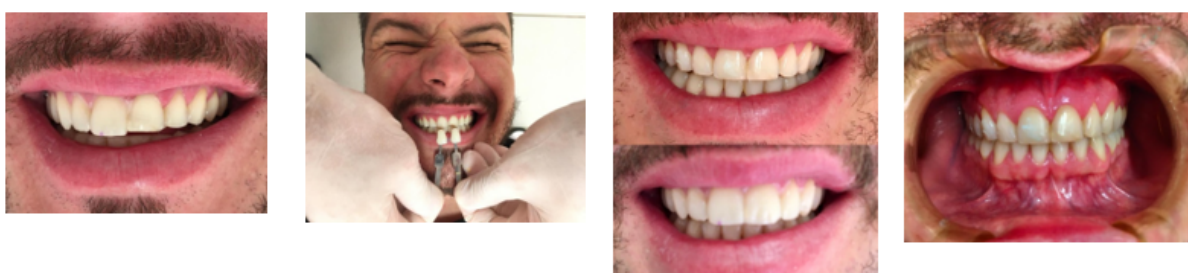

Figura 47, Figura 48 [Figura 49](#) e [Figura 50](#) – (Professor Luiz Otávio).

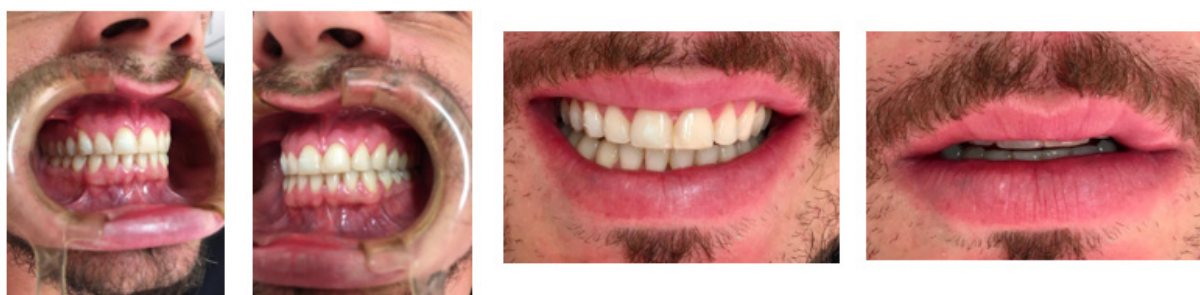

Figura 51, Figura 52, Figura 53 e Figura 54 – (Professor Luiz Otávio).

Técnica indireta com resina acrílica

1. Moldagem inicial com alginato e vazamento do molde com gesso-pedra;
2. Enceramento do modelo de estudo;
3. Moldagem do enceramento diagnóstico com silicone por condensação de uso laboratorial;
4. O enceramento é imerso em água em ebulição para que a cera seja totalmente perdida;
5. A matriz é preenchida com resina acrílica autopolimerizável e, então, reposicionada, no modelo;
6. Na sequência, o conjunto matriz/resina acrílica/modelo é estabilizado, travado e imerso durante 30 minutos em panela ortodôntica para catalisação completa da resina;

7. Remove-se a guia em acrílico do modelo de gesso, é realizado polimento e personalização da textura e cor;
8. Posicionar o ensaio restaurador em boca;
9. Teste fonético para verificar se o mock-up interferiu nas funções de mastigação, fonação e deglutição.

TÉCNICA DA RESINA INJETADA – BONDED FUNCTIONAL ESTHETIC PROTOTYPE (BFEP).

As técnicas de reabilitação oral de última geração visam a resultados estéticos e funcionais. No entanto, o processo de fazer restaurações finais diretas ou indiretas ainda é muito demorado, exigindo habilidades altamente específicas e atenção aos detalhes meticulosos do clínico. (COACHMAN C, et al 2020).

As restaurações diretas tradicionais não são feitas usando formatos ou contornos de dente pré-estabelecidos, tornando o procedimento dependente e menos previsível. Quando várias restaurações anteriores ou mudança de sorriso são necessárias, restaurações indiretas são indicadas, porém a fabricação destas restaurações é frequentemente terceirizada a um laboratório de prótese, o que aumenta relativamente o tempo de trabalho e os custos. (COACHMAN C, et al 2020).

Com os avanços tecnológicos dos materiais odontológicos, as resinas compostas melhoraram muito nas propriedades óticas e mecânicas, tornando-as mais versáteis dentro de suas limitações. Além disso, novas técnicas de aplicação de resinas compostas foram introduzidas, aprimorando sua aplicação. (COACHMAN C, et al 2020).

A técnica da Bonded Functional Esthetic Prototype (BFEP), também conhecida como técnica da resina injetada quando combinada com conceitos oclusais e estéticos oferecem uma abordagem diferente para recuperação estética e reabilitação oral. (MARIOTTO L A, et al 2020). O BFEP evoluiu em uma solução restauradora temporária conservadora e mais econômica, devido a sua praticidade, podendo ser utilizada como pré- tratamento de curto e médio prazo ou restauração provisória de longo prazo. (MARIOTTO L A, et al 2020; MCLAREN E A, 2013).

Um planejamento cuidadoso do tratamento e considerações oclusais devem ser levados em consideração para garantir um bom prognóstico e o sucesso a longo prazo das restaurações. (COACHMAN C, et al 2020). Essas considerações devem incluir o período de tempo que o protótipo estará em boca, quantidade de cobertura necessária e comprometimento do paciente com protocolo de tratamento e higiene. (MCLAREN E A, 2013).

PASSO A PASSO DA TÉCNICA DA RESINA INJETADA

- 1- A partir do mock up realizado e aprovado pelo paciente, é confeccionado uma moldeira individual, através do silicone de adição ou condensação, de 3mm de espessura, também utilizado como alívio. (Figura 56, 57, 58).
- 2- O modelo do enceramento diagnóstico e o silicone de adição são levados com uma placa de acetato a uma plastificadora a vácuo para construção da moldeira individual.
- 3- Remoção do silicone e recorte do acetato na margem gengival.
- 4- Limpeza da moldeira individual.
- 5- Inserção do silicone de adição transparente na moldeira individual e no modelo de enceramento diagnóstico.
- 6- Moldeira individual em posição sobre o modelo encerado para a moldagem do enceramento diagnóstico, e então colocado dentro de uma panela ortodôntica para eliminar bolhas de ar. (Figura 58).
- 7- Remoção do guia de silicone com a moldeira individual.

- 8- Recorte dos excessos de silicone com lâmina de bisturi.
- 9- Marcação das perfurações na superfície incisal/oclusal.
- 10- Na guia de silicone serão feitas perfurações na superfície incisal/oclusal de cada elemento a ser restaurado com uma broca de diâmetro compatível com o da seringa para inserção do material restaurador. (Figura 69).
- 11- Limpeza da guia de silicone.
- 12- Testar a ponta da seringa nos orifícios. A cânula não pode ficar muito apertada para não causar rasgamento do silicone. (Figura 70).
- 13- Isolamento dos dentes adjacentes (dente sim, dente não) com fita teflon, tomando cuidado para não deixar rugas indesejadas no contorno dos dentes restaurados. (Figura 61).
- 14- Condicionamento ácido com ácido fosfórico 38% e enxaguados, e aplicação do adesivo de acordo com as instruções do fabricante, também de forma intercalada (dente sim, dente não). (Figura 61).
- 15- Fotoativação do sistema adesivo.
- 16- Matriz de silicone posicionada adequadamente na boca do paciente.
- 17- Inserção da resina composta fluída com a seringa através dos orifícios, intercalando os dentes (dente sim, dente não).
- 18- Fotopolimerização de cada elemento. (Figura 63).
- 19- Remoção da primeira guia de silicone
- 20- Remoção dos excessos com laminas de bisturi nº 12.
- 21- O acabamento e polimento deve ser feito com brocas de acabamento, borrachas, discos Sof-Lex e discos e pastas de polimento.
- 22- Posteriormente, foi colocado o segundo molde do enceramento, sendo repetido o mesmo procedimento para os dentes remanescentes a serem restaurados. (Figura 62, 64 e 65).

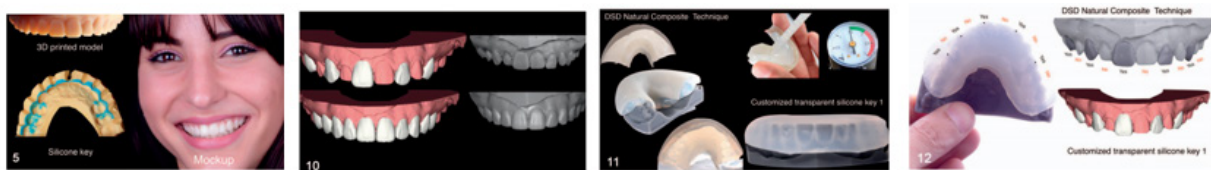


Figura 56, Figura 57, Figura 58 e Figura 59 (COACHMAN C, et al 2020).

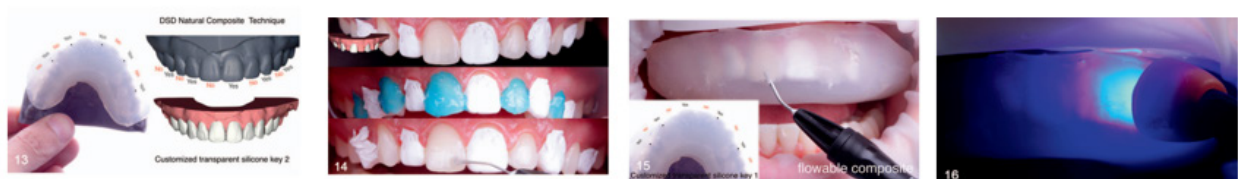


Figura 60, Figura 61, Figura 62 e Figura 63 (COACHMAN C, et al 2020).

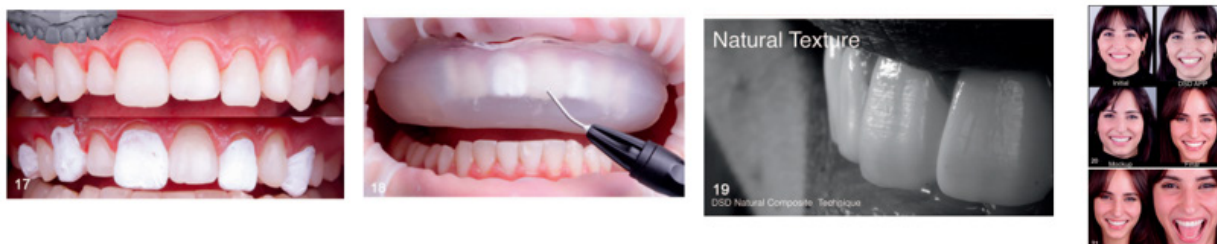

Figura 64, Figura 65, Figura 66 e Figura 67 (COACHMAN C, et al 2020).



Figura 68, Figura 69 e Figura 70 (MARIOTTO L A, et al 2020).

DISCUSSÃO

O desenvolvimento de novas técnicas e materiais restauradores possibilitaram uma ampliação nas opções de tratamentos restauradores estéticos que podem melhorar a aparência natural dos dentes, através de procedimentos diretos ou indiretos, com resinas compostas ou cerâmicas. Para alcançar a excelência estética, não basta apenas lançar mão de bons materiais e técnicas, é necessário um planejamento adequado. (HIGASHI, et al 2006; BUNASHI, 2011).

O cirurgião dentista deve compreender as necessidades e as expectativas do paciente, assim como, o grau de exigência para poder elaborar o planejamento estético individualizado. Nenhum tipo de tratamento terá êxito sem o estabelecimento de um correto diagnóstico e planejamento adequado, sendo esta etapa, uma das mais importantes e imprescindíveis. (CALIXTO, L R. et al 2011; BARATIERI, 2002).

O mock up está indicado em casos de facetas diretas ou indiretas, também sendo recomendado quando há necessidade de alteração de forma, comprimento ou posição do dente no arco, além de ser possível nos casos em que apenas um aumento do volume dental é necessário. Além disso, em algumas situações o mock up poderá ser utilizado como guia cirúrgico em cirurgias para correção de sorrisos gengivais, sendo indicado para determinar a quantidade de tecido gengival e ósseo a ser removida. (HIGASHI, et al 2006; FARIAS-NETO et al 2015; DECUR-SIO et al 2012).

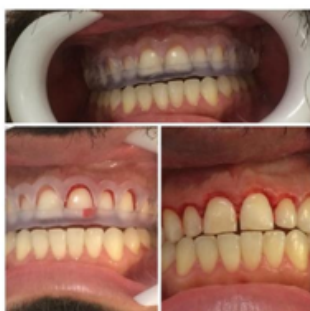

Figura 71 – Guia Cirúrgico em posição para correção de sorriso gengival - (SOUZA, BC; CORNÉLIO, ALG; GAZE, VAM, 2018).

Bunashi (2011), resalta que o mock up não deverá ser realizado em casos de dentes girados, mal angulados ou quando uma quantidade considerável de remoção de estrutura dentária for necessária. Em tais situações, o mock up encontra-se contra indicado, devido a não possibilidade da técnica de transmitir uma representação precisa da restauração antecipada. Nesses casos, a modificação do dente é concluída e os provisórios com cobertura total são mais apropriados.

Uma das grandes vantagens do mock up é o fato de permitir a visualização prévia do resultado final proposto, possibilitando ao clínico avaliar o resultado do enceramento diagnóstico, além de permitir ao paciente visualizar de forma integrada com as demais referências estéticas na face (linha do sorriso, linha interpupilar e linha média), bem como a interação entre o posicionamento dentário, lábios, gengiva e fonética. Desta forma, o paciente pode avaliar, opinar e aprovar a forma final do seu sorriso, sem que nenhum tipo de procedimento operatório irreversível seja realizado previamente, sendo esta etapa essencial para evitar insatisfação após instalação do trabalho. (FARIAS-NETO et al 2015). É uma importante ferramenta de comunicação entre o paciente e o cirurgião dentista. (BUNASHI, 2011). Com a maior previsibilidade de resultado final, ocorre conseqüentemente menor margem de erros no resultado final do tratamento reabilitador. (HIGASHI, et al 2006). Além disso, o mock up apresenta diversas outras vantagens tais como: é um procedimento realizado com facilidade, possui tempo clínico curto, não necessita de software sofisticados de imagens digitais, requer tempo mínimo de cadeira para inserção de material e ajustes, possui excelente adaptação imediata à superfície dental sem a necessidade de procedimentos adesivos, sendo removido com relativa facilidade sem o menor risco de lesionar tecido ou estrutura dental. (BUNASHI, 2011).

No entanto, uma das desvantagens dessa técnica é que o mock up realizado com a resina bisacrílica não pode ser removido e reinserido novamente, já que no momento da retirada o material pode acabar fraturando devido a sua fragilidade. Além disso, o profissional deve ter o cuidado ao mostrar o novo “sorriso” ao paciente, pois há uma mudança na anatomia dental, que pode lhe causar estranhamento. Faz-se necessário a visualização de toda a face do paciente, para que ele possa observar o conjunto, harmonia e o equilíbrio, e não observar apenas os dentes. O custo relativamente alto do material é outro ponto de desvantagem, visto que a resina bisacrílica é mais cara em comparação ao polimetacrilato (PMM). (BUNASHI, 2011; CARDOSO et al., 2011; HIGASHI et al., 2006). A resina bisacrílica é a mais utilizada, devido a sua maior facilidade de manipulação, menor contração de polimerização, maior resistência, maior ganho de tempo clínico, alta qualidade funcional e estética e grande gama de cores. Independentemente do custo da resina acrílica ser menor em relação a bisacrílica, o seu uso na confecção do mock up não é compensatório, visto que há inúmeras desvantagens, como a alta contração de polimerização, retenção de biofilme devido à sua porosidade e a dificuldade de se obter um bom polimento, alta liberação de calor durante o período de polimerização, ausência de fluorescência e uma limitação de cores. (FARIAS-NETO et al 2015). Algumas marcas comerciais podem ser encontradas no mercado odontológico: Structur 2 SC (Voco), Ultra-Trim (Bosworth) e Systemp C&B (Ivoclar Vivadent), disponíveis em diversas cores. Dependendo dos conhecimentos e habilidades do profissional, esta simulação pode ser realizada diretamente sobre os dentes, com o uso de resinas compostas (HIGASHI, et al 2006).

O ensaio restaurador (mock up) intra-oral permite ao profissional trabalhar com maior previsibilidade de resultados, permitindo ao paciente a visualização prévia do resultado final desejado, gerando conseqüentemente menor margem de erros (CALIXTO et al., 2011).

CONSIDERAÇÕES FINAIS

Por meio desta revisão de literatura, foi possível concluir que o ensaio restaurador (mock up) é uma ferramenta auxiliar essencial e imprescindível no diagnóstico e planejamento de tratamentos estéticos reabilitadores, sendo um passo fundamental na tomada de decisão e conclusão do caso.

Observou-se também nesta revisão de literatura que o ensaio restaurador deveria ser utilizado como um protocolo de rotina pelo cirurgião dentista, visto que permite ao profissional trabalhar com maior previsibilidade de resultados, gerando conseqüentemente menor margem de erros.

REFERÊNCIAS

- BARATIERI, L N. et al. Caderno de Dentística; restaurações adesivas diretas com resinas compostas em dentes anteriores. São Paulo, Livraria Editora Santos, 2002.
- BARROS, B A C; LORETO, D B L; CHAGAS, K; BALDISSERA, A A; FERNANDES, M M. Reabilitação estética do sorriso com laminados cerâmicos: Relato de caso clínico. 24(68) Rev Odontol Bras, 2015.
- BUNASHI, A. Easy Esthetic mock-up. E-journal of Dentistry. State of Kuwait, p. 104-106. Out. 2011.
- CALIXTO, L R; BANDECA, M C; ANDRADE, M F. Enceramento diagnóstico: previsibilidade no tratamento estético indireto. Rev Dental Press Estét. 8(3):26-37, jul-set, 2011.
- CARDOSO, P C; CARDOSO, L C; DERCURCIO, R A; MONTEIRO, L J E. Restabelecimento estético funcional com laminados cerâmicos. 20(52). Rev Odontol Central, 2011.
- COACHMAN, C; CALAMITA, M; SCHAYDER, A. Digital smile design: uma ferramenta para planejamento e comunicação em odontologia estética. Rev. Bras. Dicas Odontol, v. 1, n. 2, p. 36-41, 2012.
- COACHMAN C, DE ARBELOA L, MAHN G, SULAIMAN TA, MAHN E. An Improved Direct Injection Technique With Flowable Composites. A Digital Workflow Case Report. Oper Dent.;45(3):235-242, 2020 May/Jun.
- CONCEIÇÃO, E N. Dentística: saúde e estética. Artmed Editora, 2009.
- COSTA, P C N; SILVA, M J A e; O Tratamento de Diastemas com planejamento por Mock-Up: Revisão de Literatura. Id on Line Rev. Mult. Psic. V.14, N. 50 p. 1170-1184, Maio/2020.
- DECURSIO, R. A et al. O uso do mock up na otimização e precisão do resultado da cirurgia plástica periodontal. Revista Clínica – Internacional Journal of Brazilian Dentistry, Florianópolis, v. 8, n. 1, p. 74-85, jan/mar. 2012.
- DONOSSOLO, S H; UEHARA, J L S; DONASSOLO, T A. Remodelação estética do sorriso através de laminados cerâmicos minimamente invasivos. Clínica - International Journal of Brazilian Dentistry, Florianópolis, v 11, nn.1.p 182-192, jan/mar 2015.
- FARIAS-NETO, A; BANDEIRA, A S; MIRANDA, B F S; SÁNCHEZ-AYALA, A. O emprego do mock-up na Odontologia: trabalhando com previsibilidade. Full Dent. Sci. 6(22), 2015.
- GOIATO, M C; SANTOS, D M; LAURINDO-JÚNIOR, M C B; COMMAR, B C; SILVA, E V F. Planejamento e instalação de restaurações cerâmicas: Relato de caso. Revista Odontológica de Araçatuba, v.37, n.2, p. 09-16, Maio/Agosto, 2016.
- HIGASHI, C; GOMES, J C; KINA, S; ANDRADE, O S de; HIRATA, R. Planejamento estético em dentes anteriores (Capítulo 7) In: Odontologia Estética - Planejamento e técnica ed. São Paulo: Artes Médicas Ltda – Divisão Odontológica, 2006.
- MAGNE, P.; BELSER U. Restaurações adesivas de porcelana na dentição anterior – uma abordagem biomimética. Quintessence Editora Ltda, São Paulo, 2003.
- MARIOTTO, L A; TOLEDO, F L; TRAZZI, B F M; CARVALHO, N P. Reabilitação oral com a técnica da resina injetada: relato de caso clínico. Braz. J. Hea. Rev. Curitiba, v. 3, n.1, p. 1132-1140 jan./feb. 2020.
- MCLAREN, E. Bonded Functional Esthetic Prototype: An Alternative Pre-Treatment Mock-Up Technique and Cost-Effective Medium-Term Esthetic Solution. Compend Contin Educ Dent; 34(8):596-607, Sep 2013.
- MEIRELLES, L; BAVIA, P F; VILANOVA, L S. Aplicações Clínicas do enceramento diagnóstico na reabilitação oral –

uma revisão de literatura. FOL Faculdade de Odontologia de Lins/Unimep; 23(1) 20-25; jan-jun 2013.

MENEZES, M S; CARVALHO, E L A; SILVA, F P; REIS, G R; BORGES, M G. Reabilitação estética do sorriso com laminados cerâmicos: Relato de caso clínico. Rev Odontol Bras Central; 24(68), 2015.

PASTOR, F P; COACHMAN, C.; CALAMITA, M. Planejamento digital estético: protocolo digital smile design (DSD). In: NETO, A. A. et al. Estética do Sorriso em Reabilitação Protética. Editora: Napoleão, 3:1-18, 2014.

REIS, G R; OLIVERA, L P M; VILELA, A L R; MENEZES M S. Mock-up: previsibilidade e facilitador das restaurações estéticas em resina composta. Rev Odontol Bras Central, 27(81): 105-111, 2018.

SANCHO-PUCHADES, Manuel et al. Advanced smile diagnostics using CAD/CAM mockups. Int J Esthet Dent, v. 10, n. 3, p. 374-391, 2015.

SILVA, TB; LOPES, LV OLIVEIRA MBRG; TAKANO, AE; CARDOSO, PC. O uso do “mock-up” no planejamento de restaurações cerâmicas. Rev assoc paul cir dent; 63(6):394-8, 2009.

SOUZA, B C; CORNÉLIO, A L G; GAZE, V A M. Gengivoplastia com guia cirúrgico – correção sorriso gengival Relato de caso clínico. R Odontol Planal Cent. 2018.

SOUZA, E; MELO, G; HIRATA, R. Ensaio Restaurador (mock up) com maior precisão. Revista Dicas. v.3, n.2, p. 56-60, abr/jun. 2014.