

## **COMPARAÇÃO DE DOIS SISTEMAS DE IMAGEM DIGITAL EM RADIOGRAFIAS INTRAORAIS: SÓLIDOS E PLACAS DE FÓSFORO**

**COMPARISON BETWEEN TWO DIGITAL IMAGING SYSTEMS OF INTRAORAL RADIOGRAPHS:  
SOLID SENSORS AND PHOSPHOR PLATES**

---

### **Carolayne da Veigas Alves**

DISCENTE DO CURSO DE ODONTOLOGIA DO CENTRO UNIVERSITÁRIO SÃO JOSÉ, USJ, RIO DE JANEIRO

### **Juliane Quarteroli Correa**

DISCENTE DO CURSO DE ODONTOLOGIA DO CENTRO UNIVERSITÁRIO SÃO JOSÉ, USJ, RIO DE JANEIRO

### **Leticia Costa da Motta**

DOCENTE DA DISCIPLINA DE DIAGNÓSTICO POR IMAGEM DO CENTRO UNIVERSITÁRIO SÃO JOSÉ, USJ, RIO DE JANEIRO

### **Simone Pereira de Oliveira Azevedo**

MESTRE NA ÁREA DE RADIOLOGIA ODONTOLÓGICA E IMAGINOLOGIA, DOCENTE DA DISCIPLINA DE DIAGNÓSTICO POR IMAGEM DO CENTRO UNIVERSITÁRIO SÃO JOSÉ, USJ, RIO DE JANEIRO

### **Lílian Therezinha Vieira Lima**

MESTRE EM RADIOLOGIA ODONTOLÓGICA E IMAGINOLOGIA, DOCENTE DA DISCIPLINA DE DIAGNÓSTICO POR IMAGEM DO CENTRO UNIVERSITÁRIO SÃO JOSÉ, USJ, RIO DE JANEIRO

### **Thaiza Gonçalves Rocha**

MESTRE EM RADIOLOGIA ODONTOLÓGICA E IMAGINOLOGIA, DOCENTE DA DISCIPLINA DE DIAGNÓSTICO POR IMAGEM DO CENTRO UNIVERSITÁRIO SÃO JOSÉ, USJ, RIO DE JANEIRO

## RESUMO

O avanço tecnológico permitiu que a radiologia odontológica evoluísse para o sistema de imagem digital, que vem substituindo o método convencional. O sistema de imagem digital tem como principais vantagens a redução da dose de radiação, a eliminação do processamento químico, a possibilidade de utilização de ferramentas de ajuste de contraste, brilho, ampliação, facilidade no armazenamento das imagens. As placas de fósforo e os sensores sólidos são sistemas digitais em radiografias intraorais cada vez mais presentes nas clínicas de radiologia odontológica e nos consultórios odontológicos. É fundamental que o profissional tenha conhecimento sobre os sistemas de imagem digital disponíveis, para considerar qual atende suas necessidades e o que melhor se adapta à sua realidade de trabalho. O presente artigo tem o objetivo de apresentar e comparar, por meio de uma revisão de literatura, as principais características de dois sistemas de imagem digital em radiografias intraorais: os sensores sólidos e as placas de fósforo, ressaltando suas vantagens e desvantagens, bem como compará-los ao sistema radiográfico convencional.

**Palavras-chave:** Radiografia digital, Radiografia dentária, Diagnóstico.

## ABSTRACT

Technological advances have allowed dental radiology to evolve into a digital imaging system that has been replacing the conventional method. The main advantages of the digital imaging system are reduction of radiation dose, elimination of chemical processing, application of contrast, brightness, and magnification adjustment tools, ease of image storage. Phosphor plates and solid sensors are digital systems in intraoral radiographs increasingly present in dental radiology clinics and dental offices. Professionals must know about the available digital imaging systems to consider which ones meet their needs and which best suit their work reality. This article aims to present and compare, through a literature review, the main characteristics of two digital imaging systems in intraoral radiographs: solid sensors and phosphor plates, highlighting their advantages and disadvantages, in addition, to comparing them to the conventional radiographic system.

**Keywords:** Digital radiography, diagnosis.

## INTRODUÇÃO

Desde a descoberta dos raios x, o exame radiográfico se tornou um elemento fundamental para o diagnóstico. O filme convencional era a única opção de receptor de imagem e até os dias atuais desempenha um papel relevante nos serviços de saúde. Entretanto imagens radiográficas convencionais apresentam várias limitações (HAITER NETO; MELO, 2010).

O progresso tecnológico tem provocado grandes mudanças no campo da saúde, especialmente nos métodos de diagnóstico por imagem. A radiografia digital pode fornecer imagens de alta qualidade, reduzir a exposição à radiação ionizante e proteger o meio ambiente (CANDEIRO; BRINGEL; VALE, 2009). São citadas ainda outras vantagens quanto ao armazenamento das imagens, a aplicação de ferramentas de ajuste de contraste, brilho, ampliação em áreas específicas e inversão da escala de cinza (MOREIRA; BRAZ; LARENTIS, 2017).

O sensor sólido é um chip de silicone que contém semicondutores sensíveis à luz e aos raios X (BOTELHO; MENDONÇA; CARDOSO, 2003). A vantagem que diferencia o sensor sólido de outros sistemas de imagem digital é o surgimento da imagem no monitor imediatamente após a exposição aos raios X, por isso é denominado de sistema de aquisição direta (VAN DER STELT, 2000).

Na aquisição de imagem digital semidireta são utilizadas placas de armazenamento de fósforo. Quando exposta aos raios X, a placa absorve e armazena essa energia formando uma imagem latente altamente sensível a luz. A visualização da imagem no monitor do computador é obtida mediante à leitura da placa de fósforo por meio de um scanner a laser. (HAITER NETO; MELO, 2010).

Diante do impacto tecnológico no desenvolvimento dos métodos de diagnóstico por imagem, é fundamental que o profissional tenha conhecimento sobre os sistemas disponíveis para considerar qual sistema atende suas necessidades e o que melhor se adapta à sua realidade de trabalho.

O presente artigo tem o objetivo geral apresentar e comparar dois diferentes sistemas de imagem digital em radiografias intraorais, por meio de uma revisão de literatura nas bases de dados Scielo, Pubmed e Google Acadêmico e outras publicações relevantes no período de 1991 a 2021, disponíveis gratuitamente e nos idiomas inglês e português. Este estudo tem como objetivos específicos descrever as principais características dos sensores sólidos e das placas de armazenamento de fósforo, ressaltando suas vantagens e desvantagens, bem como compará-los ao sistema radiográfico convencional.

A principal justificativa para o tema proposto está associada com a modernização da forma de apresentação da informação radiográfica. Apesar da substituição do sistema convencional pelo sistema digital ainda não ter se dado por completa, ela é inevitável.

## RADIOGRAFIA CONVENCIONAL

O filme convencional até os dias atuais desempenha um papel relevante nos serviços de saúde, entretanto imagens radiográficas convencionais apresentam várias limitações, pois são estáticas não permitindo manipulações com o objetivo de aperfeiçoar o diagnóstico (HAITER NETO; MELO, 2010).

O filme radiográfico intraoral é uma película de dupla emulsão (WHITE; PHAROAH, 2007). A emulsão é constituída pelos sais halogenados de prata e a matriz onde os sais estão suspensos. Os sais são compostos por cristais de brometo de prata e por cristais de iodeto de prata. A sensibilidade do filme depende da estrutura, organização, tamanho, formato dos cristais de prata (FENYO-PEREIRA, 2013).

A radiografia convencional pode ser considerada um meio analógico (HAITER NETO; MELO, 2010). Quando um feixe de raios X atravessa uma estrutura, parte dos fótons é absorvidos e o restante sensibiliza o filme radiográfico convencional alterando os cristais de prata da emulsão, resultando nos diferentes tons de cinza visualizados na imagem radiográfica. As áreas radiolúcidas correspondem às regiões onde os cristais de prata permanecem na emulsão e as áreas

radiopacas às regiões onde os cristais de prata foram removidos durante o processamento radiográfico (VAN DER STELT, 2008).

## RADIOGRAFIA DIGITAL

Os recursos da computação trouxeram a tecnologia digital que rapidamente ocupou os consultórios odontológicos (CALVIELLI; MODAFFORE, 2003) e com a enorme evolução da informática, a imagem digital conquistou seu lugar na área das ciências da saúde (WATANABE et al., 1999).

A imagem radiográfica digital iniciou-se com a digitalização de imagens radiográficas convencionais utilizando um scanner ou uma câmera digital, referenciado na literatura como sistema de aquisição indireta. Em 1987, o dentista e inventor francês Francis Moyen demonstrou o primeiro sistema de radiografia digital intraoral para a odontologia, que mais tarde se chamou de Radiovisiography da Trophy Radiologie, com receptores de imagem tipo sensores CCD (*Charge Coupled Device*) (WENZEL, 2002).

Para a obtenção da radiografia digital, utiliza-se o mesmo aparelho de raios-x utilizado para a aquisição da imagem convencional, no entanto, o filme convencional é substituído pelos receptores de imagem digital. Esta tecnologia resultou em um progresso significativo no diagnóstico por imagem, tornando-a cada vez mais presente e precisa (TAVANO; SILVA 1999).

O método digital dispensa a utilização de filme radiográfico e conseqüentemente da câmara escura. Neste método o filme radiográfico é substituído por um receptor que recebe as informações e transmite em um monitor (SOUZA JUNIOR; AFONSO, SEWELL; PEREIRA; VAROLI, 1997).

Uma imagem digital é constituída de um arranjo de pixels dispostos em uma matriz de linhas e colunas. As imagens digitais são numéricas e distintas em relação aos diferentes tons de cinza de cada pixel (HAITER NETO; MELO, 2010).

O pixel é a menor unidade de uma imagem digital. O valor de cada pixel representa a intensidade dos fótons que alcançaram o receptor de imagem após atravessarem as estruturas. O valor de cinza representa a intensidade de radiação absorvida pelas estruturas durante a exposição. Os valores numéricos dos pixels correspondem à posição na qual aparecem no monitor e ao tom de cinza (HAITER NETO; MELO, 2010).

Um pixel é o equivalente digital do cristal de prata de um filme convencional e significa um simples ponto na imagem digitalizada. A grande diferença entre os cristais de prata e os pixels é que esses últimos são ordenadamente distribuídos sobre a tela do computador, e sua localização, cor ou tom de cinza é representado por números (CRUZ et al., 2004). Cada pixel pode atingir 256 valores de cinza, do preto (0) ao branco (255) (FRIEDLANDER et al., 2002).

Cruz et al. (2004) afirmaram que as principais vantagens do sistema digital consistem na diminuição da dose de exposição, eliminação do processamento químico de revelação/fixação e na possibilidade de manipulação das imagens, como *zoom*, alteração de contraste, brilho e a verificação de densidade óptica.

## SENSORES SÓLIDOS – CCD/CMOS (AQUISIÇÃO DIRETA)

Os sensores sólidos podem ser encontrados no mercado em dois tipos: Os sensores que utilizam a tecnologia CCD (*Charged Coupled Device*) – Dispositivo de Carga Acoplada ou CMOS-APS (*Complementary Metal Oxide Semiconductor Active Pixel*) – Semicondutores de Óxido de Metal Complementar – Pixel Ativado (HAITER NETO et al., 2000).

Os sensores sólidos possuem uma fina superfície de silício acondicionada no interior de um invólucro plástico, onde se dá a captura da imagem, conectado a um computador através de um cabo. A imagem é exibida no monitor imediatamente após a exposição, representando uma vantagem em relação aos demais sistemas digitais e ao filme

radiográfico convencional (Figura 1). Os sensores CCD apresentam um tamanho reduzido de sua face ativa, apesar de um maior volume externo em relação ao filme convencional (SANDERINK; MILES, 2000; HAITER NETO et al., 2000) (Figura 2).

Quando uma área é exposta à radiação, são formados pares de elétrons, oriundos das quebras das ligações covalentes entre os átomos de silício, proporcionalmente à quantidade de raios-x que a área recebe (WHITE; PHAROAH, 2007; WHAITES, 2009). Estas informações são transferidas para um conversor analógico-digital em que as cargas elétricas correspondem a um valor de pixel que representa um tom de cinza (HAITER NETO et al., 2000).

O sistema de sensores sólidos apresenta maior sensibilidade que o sistema de placa de fósforo, necessitando de menor tempo de exposição para formação da imagem. No entanto, a redução da dose de radiação pode não ser proporcionalmente efetiva, pois devido a sua menor área ativa, podem ser necessárias a realização de outras exposições (HAITER NETO, KURITA, CAMPOS, 2019).

Os sensores sólidos apresentam escala dinâmica semelhante ao filme convencional (latitude) e reduzida em relação ao sistema placa de fósforo. Mas diferentemente da imagem convencional, a imagem digital permite a ampliação da escala dinâmica por meio da manipulação da imagem utilizando ferramentas que alteram brilho e contraste. (HAITER NETO, KURITA, CAMPOS, 2019).

## **PLACAS DE FÓSFORO (AQUISIÇÃO SEMIDIRETA)**

O receptor do tipo placa de fósforo fotoestimulável ou placa de armazenamento de fósforo é uma placa ótica constituída por uma base de poliéster revestida por uma camada de flúor halogenato de bário e europium. As dimensões físicas e área ativa, bem como o manuseio assemelham-se a um filme convencional. (BOTELHO; MENDONÇA; CARDOSO, 2003; HAITER NETO; MELO, 2010). (Figura 2)

Os elétrons latentes são proporcionais à radiação absorvida, formando uma imagem latente (WHITE; PHAROAH, 2007). O sinal energético é quantificado por um conversor analógico-digital e então esta energia é convertida em dígitos binários. Neste método é necessário um sistema de leitura (*scanner* a laser) conectado a um computador que transforma o sinal recebido pela placa ótica em sinal digital. Esse sistema também é conhecido como semidireto (BOTELHO; MENDONÇA; CARDOSO, 2003; HAITER NETO; MELO, 2010). A leitura da placa é realizada por um feixe de luz vermelha que libera a energia armazenada (VAN DER STELT, 2008) (Figura 3). Ao eliminar esta energia remanescente (dessensibilização), a placa pode ser reutilizada (CANDEIRO; BRINGEL; VALE, 2009).

O sistema de fósforo tem escala dinâmica mais ampla, possibilitando a utilização de uma variedade maior de tempos de exposição. Esta vantagem produz imagens radiográficas de qualidade, reduzindo o risco de sub e superexposições que tornam a imagem inadequada para o diagnóstico, e assim, diminuindo o número de repetições (VAN DER STELT, 2005).

## **PROCESSAMENTO DIGITAL**

Todos os sistemas de imagem digital demandam de um computador. O processamento da imagem é imediato no sistema direto (sensor sólido). Já no sistema semidireto (placas de armazenamento de fósforo), é preciso escanear a placa para que a imagem seja visualizada no monitor (IKUTA; SALZEDAS, 2018) (Quadro 1).

A radiografia digital pode ser avaliada na tela do computador, impressa em filme radiográfico ou papel fotográfico. Estudos apontam que a impressão em papel fotográfico resulta em perda de qualidade das imagens comparando com a visualização em monitores (CRUZ et al., 2004).

A imagem digital oferece a possibilidade da utilização de recursos que permitem ajustes de contraste, brilho, ampliação em áreas específicas e inversão da escala de cinza. As imagens digitais não se deterioram e de não perdem a qualidade com o passar do tempo (PANELLA, 2006; CASTILHO et al., 2003). As ferramentas utilizadas no processamento

digital permitem que erros oriundos de subexposição possam ser corrigidos, evitando repetições (KOTSITBOWOMCHAI et al., 2004)

Todos os sistemas digitais direto e semidireto disponíveis no mercado vêm acompanhados de softwares que disponibilizam recursos de manipulação do brilho e contraste, mensurações lineares e angulares, zoom, negativo, cores, relevo/3D, nitidez (Figura 4). Uma das principais vantagens dos sistemas digitais é a redução do tempo de trabalho e deve ser considerada quando se fizer uso de manipulação da imagem, procurando tornar esta fase o mais curta possível. (HAITER NETO; MELO, 2010).

## CONSIDERAÇÕES FINAIS

A maioria dos autores concordam que a radiografia digital promoveu muitas mudanças favoráveis à área da saúde. A radiografia digital oferece vantagens como a redução da dose de radiação, a eliminação de substâncias químicas do processamento convencional, melhor qualidade da imagem, aplicação de ferramentas de ajuste de contraste, brilho, ampliação. O método digital também reduz o tempo de trabalho, promovendo agilidade no atendimento e a facilidade de acesso e armazenamento das imagens. A principal desvantagem é o elevado custo inicial, mas que é compensado a longo prazo pelas vantagens que o sistema oferece.

A característica mais importante dos sensores sólidos é o aparecimento imediato da imagem no monitor após a exposição aos raios X, representando uma vantagem em relação ao sistema de placas de fósforo e ao filme radiográfico convencional. No entanto, sua face ativa é menor e seu volume externo maior, dificultando o posicionamento na boca do paciente.

As placas de fósforo possuem face ativa, tamanho e espessura semelhantes a um filme convencional. Como desvantagem, o processamento da imagem é operador-dependente, sendo necessário um sistema de leitura conectado a um computador.

As características dos sensores sólidos e das placas de fósforo descritas na literatura reiteram as vantagens que estabelecem a radiografia digital como um método padrão ouro. Cabe ao profissional avaliar qual sistema atende melhor suas necessidades, pois a substituição do sistema convencional pelo sistema digital é necessária e inevitável.

## REFERÊNCIAS

- BOTELHO T. L., MENDONÇA E. F., CARDOSO L. L.; Contribuição da radiologia digital na clínica odontológica. **Robrac** 2003.
- CALVIELLI, I. T. P.; MODAFFORE, P. M. A validade dos arquivos digitais como meio de prova processual. **Revista da APCD**, v.57, n.1, jan./fev., 2003.
- CANDEIRO, G. T. M.; BRINGEL, A. S. F.; VALE, I. S. Radiologia Digital: revisão de literatura. **Revista Odontológica de Araçatuba**, v.30, n.2, p. 38-44, 2009.
- CASTILHO, J. C. M, MORAES L. C. COSTA N. P, DOTTO G. N. Radiografia digital - histórico e evolução. **Rev Odonto Ciênc.** 2003; 18
- CRUZ G. A, MORAES L. C, MÉDICE FILHO E, CASTILHO J. C. M. Utilização de radiografia digital em Odontologia. **Rev ABO Nac.** 12(5): 283-286, out.-nov. 2004.
- FENYO-PEREIRA, M. – 2ª. ed. - São Paulo: Santos, 2013. **Radiologia odontológica e irnaginologia** / Organizadora Marlene Fenyo-Pereira;

FRIEDLANDER, L. T.; LOVE, R. M.; CHANDLER, N. P. A comparison of phosphor-plate digital images with conventional radiographs for the perceived clarity of fine endodontic files and periapical lesions. **Oral Surg Oral Med Oral Pathol Oral Radiol Endod**, v.93, p.321-7, 2002.

HAITER NETO, F.; KURITA, L. M.; CAMPOS, P.S.F. **Diagnóstico por imagem em odontologia**. 1a ed. São Paulo. Editora Napoleão, 2019.

HAITER NETO, F., MELO, D. P. Radiografia Digital, **Revista da Abro** 2010; 11(1): 5-17.

HAITER NETO, F.; OLIVEIRA, A. E.; TUJI, F. M.; ROCHA, A. S. Estágio Atual da Radiografia Digital. **Revista da ABRO**, v.1, n.3, p.01-06, set./dez., 2000.

HELEN L. O. MOREIRA, MARCYLENE A. BRAZ, NAIARA L. LARENTIS; Preferências dos docentes de um curso de odontologia quanto à forma de visualização de radiografias digitais. **ABENO**. 17(1): 36-44, 2017.

IKUTA, C. R. S.; SALZEDAS, L. M. P. Comparação clínica de dois sistemas digitais de radiografias intraorais. **Archives of health investigation**, v. 7, p. 213-216, 2018.

KOTSITBOWOMCHAI S., BASIW M, PROMWANG Y., MORAGORN H., SOOKSUNTISAKOONCHAI N. Accuracy of diagnosing occlusal caries using digital images. **Dentomaxillofac Radiol**. 2004; 33: 236-40.

OLIVEIRA MOREIRA, H. L., BRAZ, M. A., & LARENTIS, N. L. (2017). Preferências dos docentes de um curso de Odontologia quanto à forma de visualização de radiografias digitais. **Revista Da ABENO**, 17(1), 36–44.

PANELLA J. **Radiologia odontológica e imaginologia**, Rio de Janeiro: Guanabara Koogan, 2006.

PARKS, E. T.; WILLIAMSON, G. F. Digital Radiography: An Overview, **The Journal of Contemporary Dental Practice**, v.3, n.4, p.23-39, Nov.2002.

SANDERINK G. C, MILES D. A. Intraoral detectors. CCD, CMOS, TFT, and other devices. **Dent Clin North Am**. 2000; 44:249-55.

SEWELL C. M. D, PEREIRA M. F., VAROLI O. J. Princípios de produção da imagem digitalizada. **RPG** 1997; 4(1):55-8. (6)

SOUZA J., AFONSO A. P.; PASSARELLI NETO. Aplicabilidade clínica da radiografia digital na Odontologia. **Odonto** 2014; 22(43-44): 83-92.

TAVANO O., SILVA M. A. G. S. A radiografia digital na odontologia. **RevFac Odontol**. 1999; 1 (1): 52-5

VAN DER STELT P. F. Principles of digital imaging. **Dent Clin North Am**.2000; 44:237-48.

VAN DER STELT P. F. Filmless imaging: the uses of digital radiography in dental practice. **J Am Dent Assoc**. 2005; 136: 1379-1387.

VAN DER STELT, P.F. Better imaging the advantages of digital radiography. **J Am Dent Assoc**. 2008; 139: 7S-13S.

WATANABE, P. C. A.; TANAKA, E. E.; PEREIRA, M. F.; PANELLA, J. Estado atual da arte da imagem digital em odontologia. **Revista APCD**, v.53, n.4, jul./ago., 1999.

WENZEL A., HINTZE H., MIKKELSEN L., MOUVEN F. Radiographic detection of occlusal caries in non-cavitated teeth. A comparison of conventional film radiographs, digitized film radiographs, and RadioVisioGraphy. **Oral Surg Oral Med Oral Pathol**. 1991; 72:621-6.

WENZEL A. Two decades of computerizing information technologies in dental radiography. **J Dent Res.** 2002; 81 (9): 590-3.

WHAITES E. **Princípios de Radiologia Odontológica.** 4ª Ed. Elsevier Editora. 2009.

WHITE, S. C.; PHAROAH M. J. **Radiologia Oral: Fundamentos e Interpretação.** 5ª Edição. Elsevier Editora Ltda. 2007.

## FIGURAS



Figura 1: Sistema digital do tipo sensor sólido (RVG 5200 – Carestream Dental).



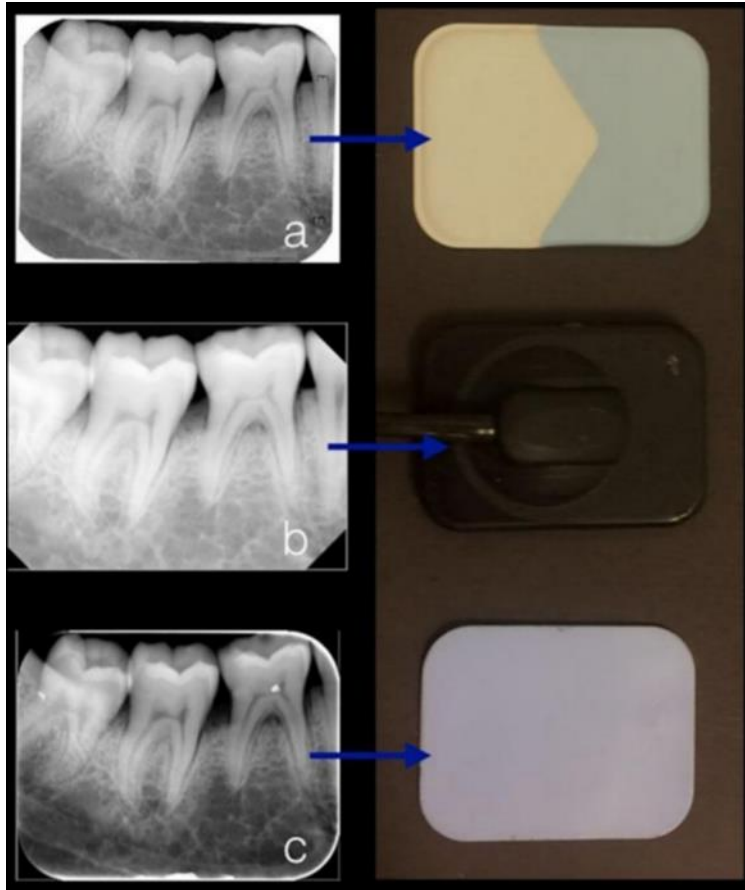


Figura 2: Comparação de uma radiografia periapical nos sistemas: convencional (a), sensor sólido (b) e placa de armazenamento de fósforo (c).

Fonte: IKUTA, SALZEDAS; 2018

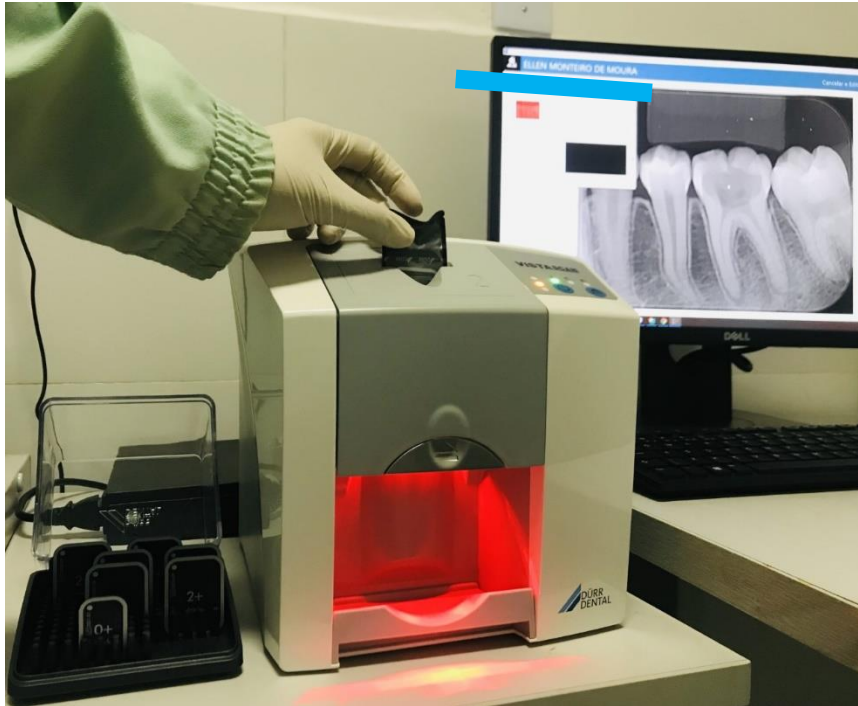


Figura 3: Sistema Placa de Fósforo (Vista Scan Mini Easy – Dürr Dental).

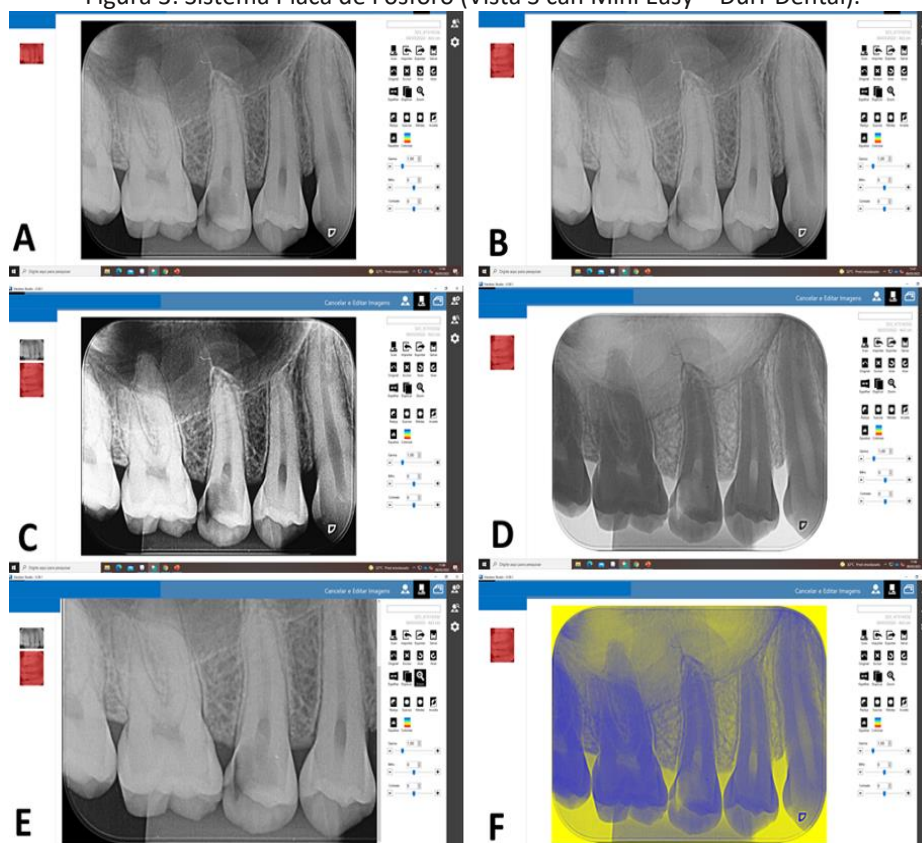


Figura 4: Manipulação da imagem (Software VistaScan – Dürr Dental)

Imagem original (A); Aplicação de filtros (B) e (C); Inversão/Negativo (D); Ampliação (E); Coloração (F).

Quadro 1: Comparação das características dos receptores de imagem intraoral:

CARACTERÍSTICAS	Filme Convencional (FC)	Sensores Sólidos (SS)	Placas de Fósforo (PSP)
Dose de radiação	Maior	Menor	Menor (<SS)
Escala Dinâmica	Menor	Menor (=FC)	Maior
Geração da imagem visível	Processamento químico	Computador	Scanner a laser Computador
Visualização da Imagem	Posterior Negatoscópio	Instantânea Monitor de vídeo	Posterior Monitor de vídeo
Estrutura	Fino Flexível	Grosso Rígido	Fino Flexível
Área Ativa	Maior	Menor	Maior (=FC)
Vida Útil	Usado somente uma vez	Reutilizável	Reutilizável
Processamento da Imagem	Imagem fixa Não permite ajustes	Múltiplos ajustes: Brilho, Contraste, Ampliação.	Múltiplos ajustes: Brilho, Contraste, Ampliação.
Armazenamento	Prontuário do paciente	Arquivo em mídia digital	Arquivo em mídia digital

Fonte: Adaptado de PARKS; WILLIAMSON, 2002.